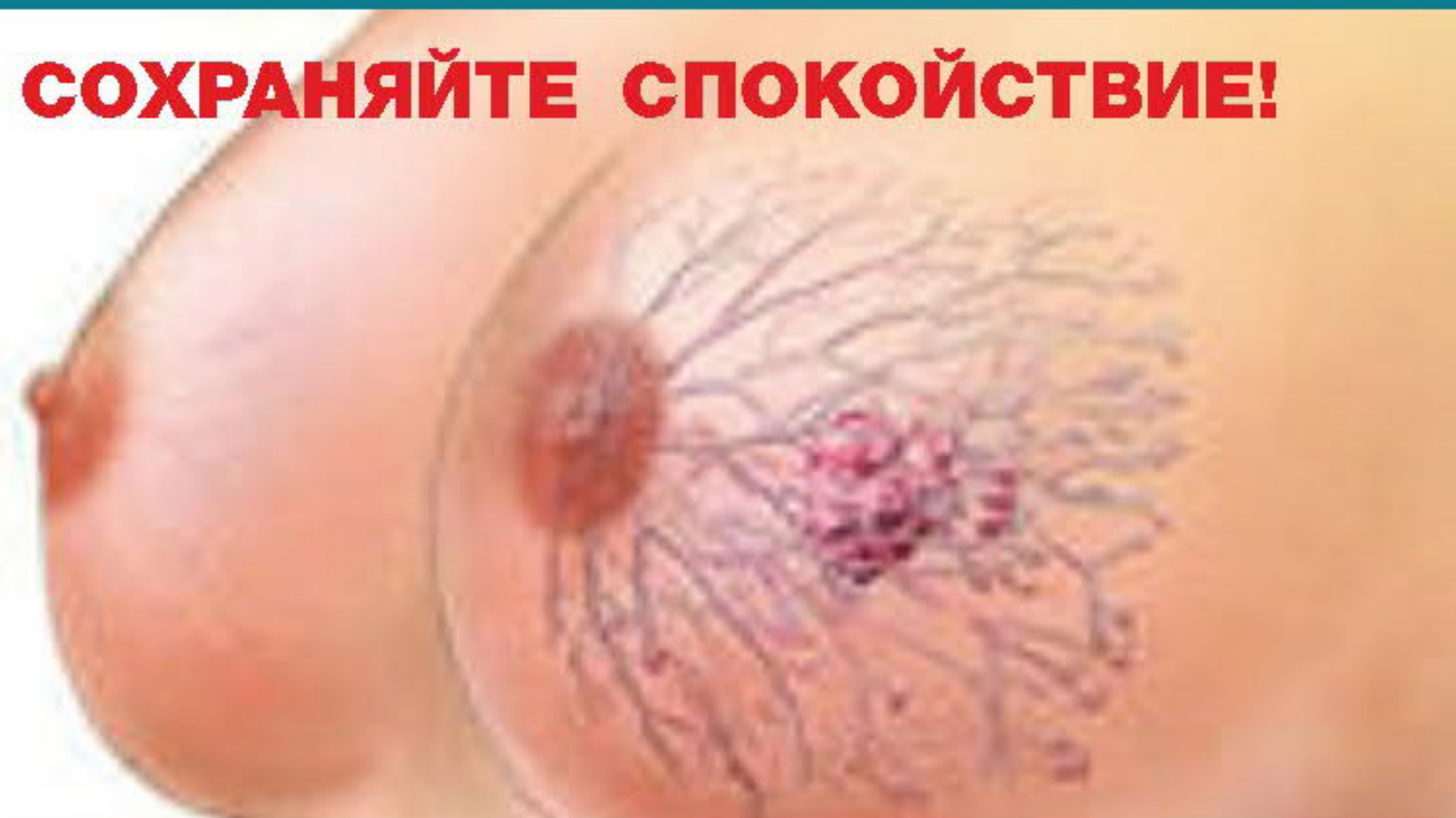

ПРОФИЛАКТИКА РАКА МОЛОЧНОЙ ЖЕЛЕЗЫ



СОХРАНЯЙТЕ СПОКОЙСТВИЕ!



Примерно в 70% случаев рак молочной железы выявляет сама женщина или её партнер. После этого выявленную опухоль или аномальные изменения молочной железы исследуют различными методами: сначала проводят первичный осмотр, после которого врач может направить женщину на более детальное обследование для диагностики рака молочной железы и получения информации для разработки лечебного плана.

Большинство форм рака являются следствием естественного старения организма и развиваются в результате накопления повреждений генов с возрастом, а так же в результате действия окружающей среды (химические канцерогены), неправильного питания, снижения иммунитета, нарушения гормональной регуляции, хронического стресса, травмы молочной железы.

Рак молочной железы – это самая распространенная форма злокачественных заболеваний у женщин в экономически развитых странах. Чаще всего он развивается в возрасте 55-65 лет, однако в последнее время заболевание имеет тенденцию к омоложению.

Если вы обнаружили опухоль или аномальные изменения в молочной железе, очень важно не впасть в панику. Большинство опухолей молочной железы безопасны. Примерно три из каждых четырех (75%) с первоначальным подозрением на рак молочной железы оказываются доброкачественными кистами, фибромами или липомами, которые легко идентифицируются и излечиваются. Более детальное исследование проводят только в тех случаях, когда первые обследования указывают на вероятность рака. Опухоли, для которых подтвержден диагноз рака, называются злокачественными.

ЧТО НУЖНО ЗНАТЬ О МОЛОЧНОЙ ЖЕЛЕЗЕ

ДЛЯ ТОГО ЧТОБЫ БЫТЬ ОСВЕДОМЛЕННОЙ О СОСТОЯНИИ МОЛОЧНЫХ ЖЕЛЕЗ, НЕОБХОДИМО:

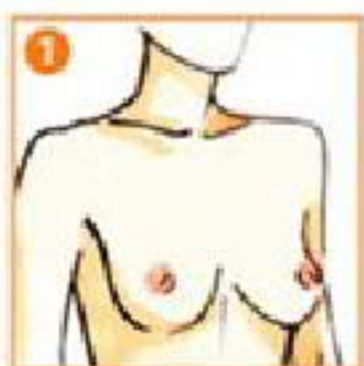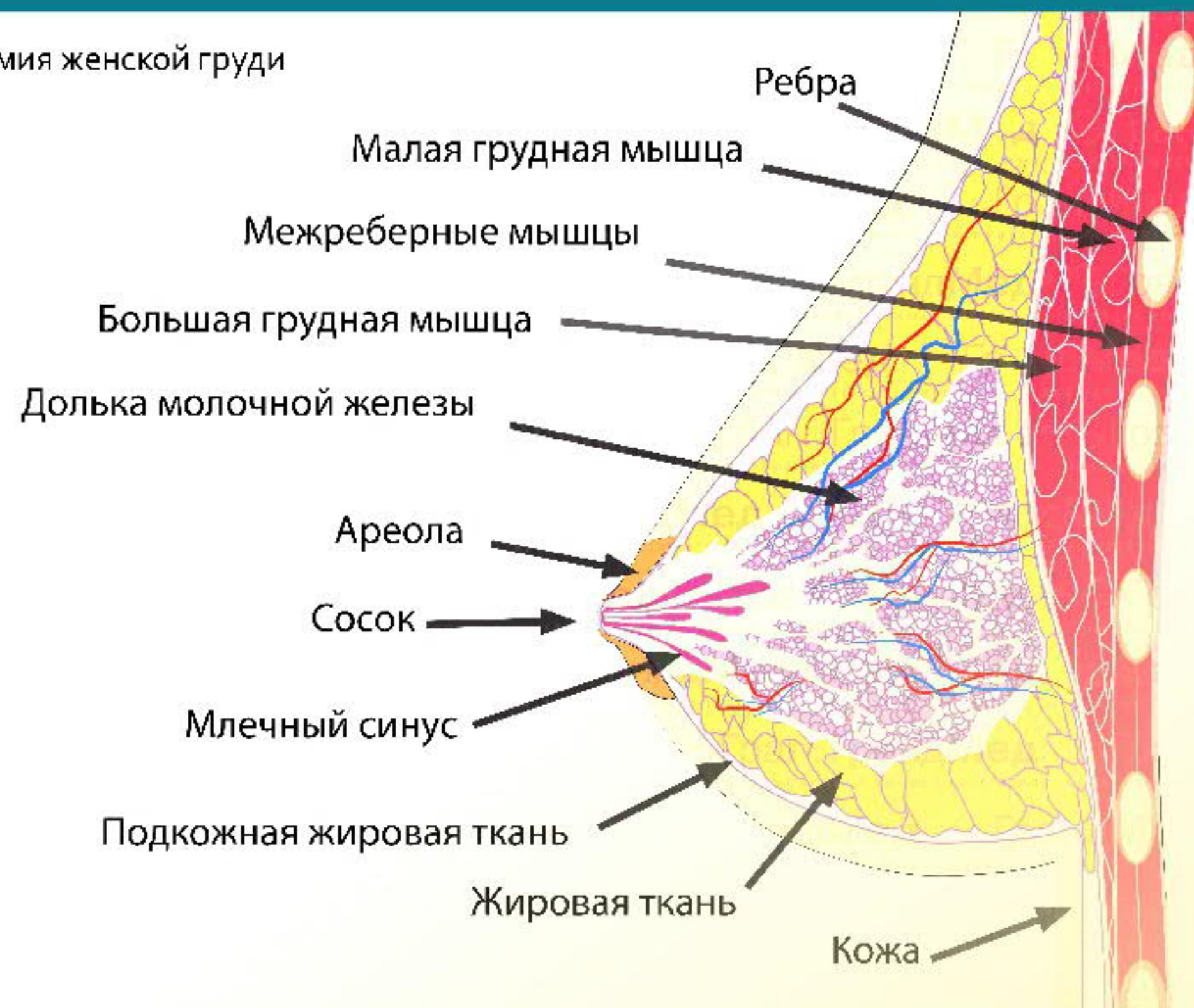- **знать как выглядят молочные железы в норме**
- **знать как выглядят отклонения от нормы и какие ощущения они вызывают**
- **регулярно проводить самообследование**
- **сразу обращаться к врачу в случае выявления изменений**
- **не отказываться от предложения участвовать в массовом профилактическом обследовании молочных желез (скрининге).**

ЧТО ПРЕДСТАВЛЯЕТ СОБОЙ МОЛОЧНАЯ ЖЕЛЕЗА

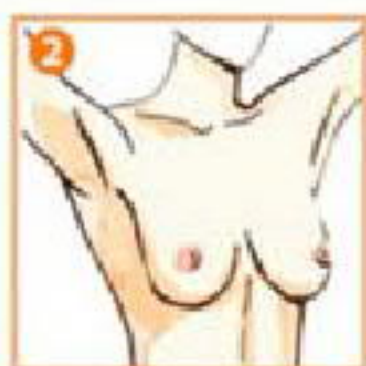Молочная железа – железистый орган, состоящий из млечных долек и протоков, которые вырабатывают и подают к соску молоко у кормящих.

В большинстве случаев рак развивается в результате быстрого, неконтролируемого роста протоковых или дольковых клеток. Среди этих клеток располагаются кровеносные и лимфатические сосуды, которые образуют сосудистую сеть молочной железы. Лимфатические узлы участвуют в борьбе организма с инфекциями; они проходят к подмышечным лимфатическим узлам, которые располагаются в подмышечной впадине и в внутригрудным лимфатическим узлам, которые расположены с обеих сторон грудины. Когда раковая опухоль выходит за пределы молочной железы, в процесс вовлекаются именно эти узлы: вот почему любое обследование молочных желез включает обследование и этих узлов.

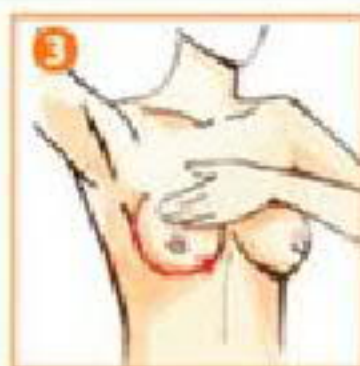Анатомия женской груди



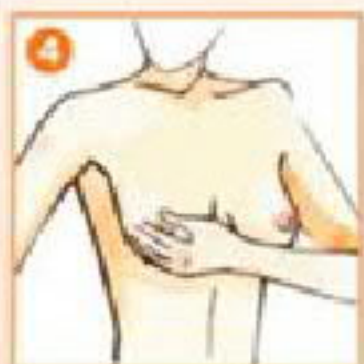1. Осмотрите перед зеркалом форму груди и внешний вид кожи сосков с опущенными руками.



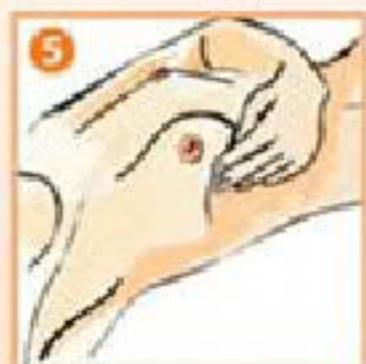2. Поднимите руки за голову и осмотрите грудь. Обратите внимание на изменения формы или размеров одной из молочных желез и цвет кожи.



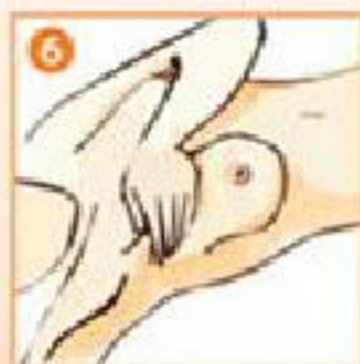3. Запрокиньте правую руку за голову. Медленно, круговыми движениями прощупывайте правую грудь, обращая внимание на возможные припухлости и утолщения. Повторите то же с левой грудью.



4. Сдавите сосок у его основания большим и указательным пальцами и посмотрите, есть ли какие-либо выделения.



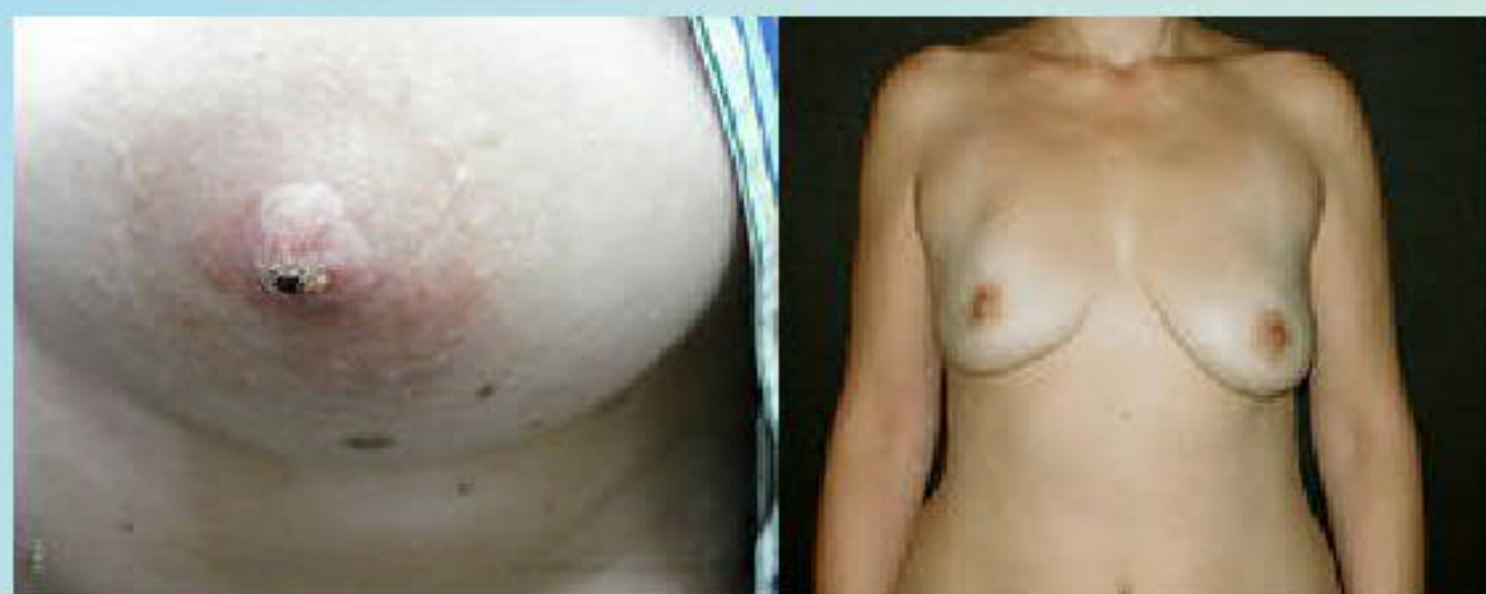5. Обследуйте грудь в положении лежа. Прощупывайте круговыми движениями с легким надавливанием, начиная с краев молочной железы в направлении соска.



6. Прощупайте круговыми движениями левую и правую подмышечные впадины.

ПОСЛЕ ВЫЯВЛЕНИЯ ОБЪЁМНОГО ОБРАЗОВАНИЯ ИЛИ ДРУГИХ ПОДОЗРИТЕЛЬНЫХ ИЗМЕНЕНИЙ НЕОБХОДИМО СРОЧНО ОБРАТИТЬСЯ К ВРАЧУ!

СПИСОК ИЗМЕНЕНИЙ, КОТОРЫЕ МОГУТ УКАЗЫВАТЬ НА РАК МОЛОЧНОЙ ЖЕЛЕЗЫ:



- изменение размера – одна молочная железа становится заметно больше или находится ниже, чем другая
- изменение соска – втянутость, изменение положения или формы соска
- сыпь – на соске или вокруг соска
- выделения из одного или обоих сосков
- появление складок или ямок вокруг соска
- припухлость – лимфатические узлы в подмышечной области или в области ключицы
- опухоль или утолщение – на ощупь отличается от остальной ткани молочной железы
- постоянная боль – в участке молочной железы или подмышечной области.

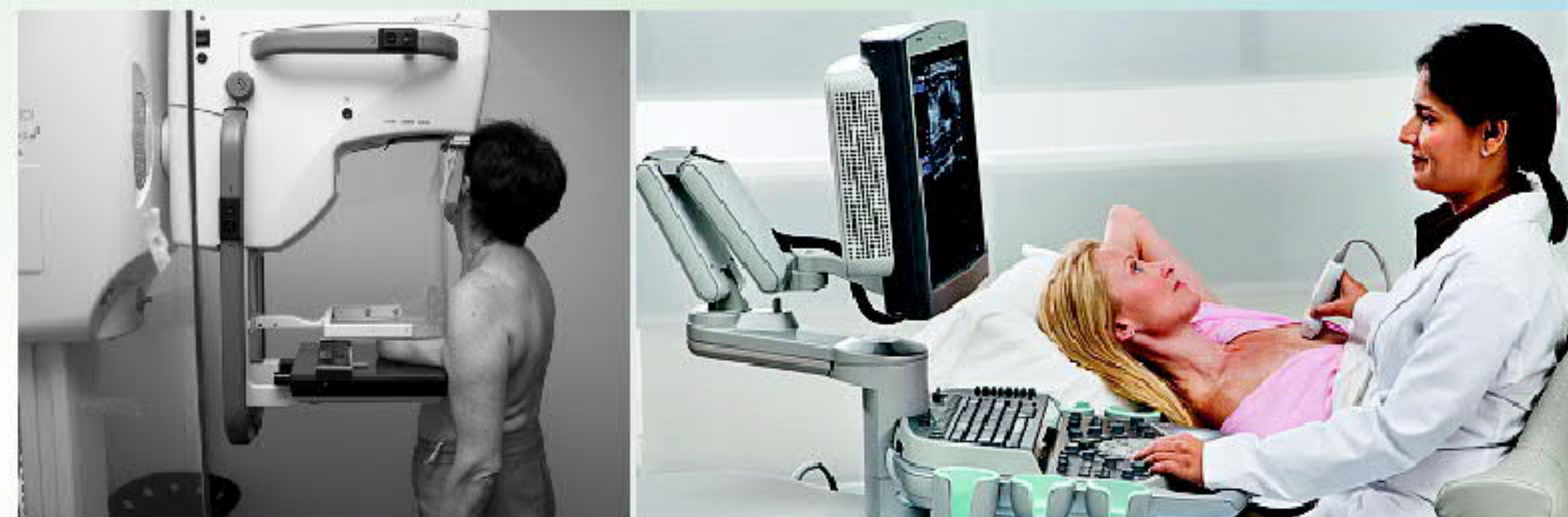
МАССОВОЕ ПРОФИЛАКТИЧЕСКОЕ ОБСЛЕДОВАНИЕ РАКА МОЛОЧНОЙ ЖЕЛЕЗЫ (СКРИНИНГ)

Изучение вопроса своевременной диагностики злокачественных новообразований показало настоятельную необходимость разработки программ скрининга. Вторичная профилактика рака, или скрининг, включает проведение обследований и тестов с целью более раннего выявления данного заболевания, т.е. до появления симптомов и признаков, по поводу которых больные сами обратились за медицинской помощью.


Ценность раннего выявления заболевания заключается в том, что представляется возможным обнаружить рак на стадии, когда он носит локальный характер и может быть излечен.

МАММОГРАФИЯ И УЛЬТРАЗВУКОВОЕ ИССЛЕДОВАНИЕ - ОСНОВНЫЕ МЕТОДЫ СКРИНИНГА РАКА МОЛОЧНОЙ ЖЕЛЕЗЫ

Маммография - рентгеновское исследование молочных желез. Позволяет диагностировать около 80% раковых заболеваний на ранних стадиях развития (I-II стадии). ЭТО ВЕДУЩИЙ МЕТОД РАННЕЙ ДИАГНОСТИКИ. Проводится один раз в год женщинам после 45 лет.



УЗИ молочных желез – это один из инструментальных методов исследования структуры молочной железы, который позволяет выявить уплотнения и другие образования в ткани молочных желез. УЗИ молочных желез это совершенно безопасный и безболезненный методы диагностики. .



ПОМНИТЕ! ОПУХОЛЬ НИКОГДА НЕ ВОЗНИКАЕТ В ЗДОРОВЫХ ТКАНЯХ!

Опухоли могут предшествовать длительные хронические процессы в молочной железе, которые вы можете обнаружить сами.

Не лечитесь сами или по совету знакомых. Применение грелок, припарок, компрессов может привести к тяжелым последствиям. Приучите себя ежемесячно делать самообследование.

КАЖДАЯ ЖЕНЩИНА МОЖЕТ ПРЕДОХРАНИТЬ СЕБЯ ОТ РАКА МОЛОЧНОЙ ЖЕЛЕЗЫ

БУДЬТЕ ВНИМАТЕЛЬНЫ К СВОЕМУ ЗДОРОВЬЮ!!!